

Tratamento da sequela de queimadura com uso de substituto dérmico aloplástico, avaliação clínica e histológica - estudo piloto

Clinical and histological evaluation of dermal regeneration in burn sequel with use of alloplastic dermal substitute - pilot stud

Luiz Philipe Molina Vana¹, Nicole da Costa Sigrist², Cláudia Naves Battlehner³, Elia Garcia Caldini⁴, Nivaldo Alonso⁵

RESUMO

Introdução: O surgimento dos substitutos de regeneração dérmica nas duas últimas décadas permitiu um grande avanço no tratamento tanto das queimaduras agudas como das sequelas. No entanto, ainda há carência de informações sobre a relação entre os resultados clínicos e o que ocorre no tecido com cada tipo de matriz. **Objetivo:** Avaliar o aspecto histológico e correlacioná-lo aos resultados clínicos obtidos com o uso de dois tipos de substitutos dérmicos existentes no mercado, um deles mais fino e com uma lâmina de silicone (Integra®) e outro mais espesso e sem essa lâmina de silicone (Matriderm®). **Método:** Dez pacientes com sequelas de queimaduras foram tratados. Cada 5 pacientes receberam um desses dois tipos de matriz, ambos associados à terapia de pressão negativa. Após 19 dias, foi realizado um autoenxerto fino. Foram colhidas biópsias 12, 60 e 180 dias após o enxerto.

Resultados: A análise histológica de ambos os substitutos mostrou o crescimento de tecido conjuntivo bem vascularizado sobre o leito cirúrgico destituído do tecido cicatricial original, com desenvolvimento adequado para recebimento do enxerto. Porém, houve diferenças quanto ao tempo de permanência no tecido, à integridade e à retração das matrizes: o substituto dérmico mais espesso apresentou maior retração tecidual, mas, também, maiores taxas de integração, e deixou de ser observado nos cortes histológicos mais precocemente em relação ao substituto fino com lâmina de silicone. **Conclusão:** O substituto dérmico de duas camadas (com lâmina de silicone) mostrou-se do ponto de vista clínico com menor retração ao longo de 6 meses, assim como com menor contagem de Vancouver. Do ponto de vista histológico, as diferenças foram apenas quanto à presença de matriz.

DESCRIPTORIOS: Enxerto de Pele. Regeneração Tecidual Dirigida. Pele Artificial. Queimaduras.

ABSTRACT

Introduction: The appearance of the dermal substitute regeneration over the last two decades has allowed large steps to be taken in the treatment of both acute burns and its sequels. However, there is still lack of information regarding the relationship between the clinical outcomes and what happens in the tissue with each kind of substitute. **Objective:** To evaluate the histological aspect and correlate it with the clinical results obtained using two kinds of dermal substitute available, one thinner and with a layer of silicone (Integra®) and one thicker and without silicone layers (Matriderm®). **Methods:** Ten patients with burn sequels were treated: 05 with Integra® and the others with Matriderm®, both associated to the therapy of negative pressure. After 19 days, a thin autograft was performed. After 12, 60 and 180 days from the grafting, biopsies were collected. **Results:** The histological analysis of both dermal substitutes has shown the growth of vascularized connective tissue where the scarred tissue was settled before, with the right development for receiving the graft. However, there were differences regarding the time it stayed on the tissue, the integrity and retraction of the dermal substitutes: the thicker dermal substitute has presented larger retraction of the tissue but, also, higher rates of integration and could no longer be observed in the histological cuts earlier than the thinner substitute with a silicon layer. **Conclusion:** Two layers dermal substitute (silicone sheet) proved from the clinical point of view with lower shrinkage over 6 months and less Vancouver count. From the histological point of view, the differences were only for the presence of the matrix.

KEYWORDS: Skin Transplantation. Guided Tissue Regeneration. Skin, Artificial. Burns.

1. Professor Assistente do Hospital das Clínicas da Faculdade de Medicina da Universidade de São Paulo, São Paulo, SP, Brasil.
2. Acadêmica de Medicina da Universidade de São Paulo, São Paulo, SP, Brasil.
3. Docente Laboratório de Biologia Celular do Departamento de Patologia da Faculdade de Medicina da Universidade de São Paulo, São Paulo, SP, Brasil.
4. Professor Associado do Laboratório de Investigação Médica "Biologia Celular" e do Centro Multiusuário de Microscopia Eletrônica do Departamento de Patologia da Faculdade de Medicina da USP, São Paulo, SP, Brasil.
5. Professor Associado do Departamento de Cirurgia da Faculdade de Medicina da Universidade de São Paulo, São Paulo, SP, Brasil.

Correspondência: Luiz Philipe Molina Vana
Rua Batataes 460, cj 11 – São Paulo, SP, Brasil - CEP: 01423-010
E-mail: philipe@uol.com.br
Artigo recebido: 8/1/2015 • Artigo aceito: 20/2/2015

INTRODUÇÃO

No século que se passou, o tratamento das queimaduras passou por grande evolução. Os pacientes não mais morriam de desidratação, tampouco em consequência de queimaduras pequenas, menores que 20%. A principal causa de óbitos passou a ser as infecções e as complicações clínicas¹⁻⁴.

As técnicas cirúrgicas, os curativos, o conhecimento clínico e de terapia intensiva avançaram, assim como os antibióticos, e, como resultado, tivemos uma grande redução da mortalidade. Como consequência, passamos a ter um número maior de pacientes com seqüelas de queimaduras, seja psicológica, funcional ou não. Isso nos obrigou a buscar tratamentos cada vez melhores. As bridas, contra-turas e cicatrizes patológicas passaram a ser o cotidiano dos especialistas que trabalham com queimaduras^{1,2}.

Se o tratamento da fase aguda do paciente queimado evoluiu muito, não podemos dizer o mesmo do tratamento das seqüelas de queimaduras. Tivemos, nas últimas décadas, a inclusão de poucos novos procedimentos, como os retalhos microcirúrgicos. Certamente, a maior novidade foi o desenvolvimento das matrizes de regeneração dérmica, que beneficiou inicialmente o tratamento da fase aguda e, em seguida, o das seqüelas. Apesar de seu uso e de estudos crescer dia-a-dia, como um produto novo ainda há uma falta de informação relativamente grande⁵⁻¹³. A utilização do curativo com pressão negativa veio nos últimos anos agregar qualidade e facilidade no uso das matrizes. Seu uso aumenta as taxas de integração da matriz, assim como diminui as complicações, como hematomas e deslocamento¹⁴⁻¹⁷.

Este estudo é o piloto de um estudo maior e abordará especificamente dois substitutos dérmicos, um com lâmina de silicone e outro sem, sendo ambos constituídos por fibras de colágeno de origem bovina, no tratamento de contra-turas cutâneas em decorrência de queimaduras.

A integração de uma matriz se dá a partir do leito, ocorrendo a neovascularização, migração celular, especialmente fibroblastos e deposição de tecido conjuntivo, tanto de colágeno como de fibras elásticas. Após a integração da matriz ao leito, um autoenxerto fino de pele é colocado^{12,18}.

Contudo, alguns percalços ainda estão presentes em tais procedimentos, como a indisponibilidade do material, devido ao seu elevado custo em alguns países, e o limitado conhecimento médico sobre o uso desses enxertos. Ainda assim, existe uma atmosfera confiante em relação ao futuro dos substitutos de regeneração dérmica pelos resultados satisfatórios já propiciados - quanto à estética e à funcionalidade da área enxertada - e relatados em estudos diversos.

Objetivos

O objetivo deste estudo é a avaliação clínica e histológica de duas matrizes de regeneração dérmica, uma de camada única e uma de duas camadas, no tratamento de contra-turas cutâneas decorrentes às queimaduras.

PACIENTES E MÉTODOS

O estudo faz parte de um projeto aprovado pela CAPPesq HCFMUSP (número 4595). Foram operados 10 pacientes no Instituto Central do Hospital das Clínicas de São Paulo, durante o período de dois anos, que se encaixaram nos critérios de inclusão/exclusão e que assinaram o Termo de Consentimento Livre e Esclarecido (TCLE).

Todos os pacientes selecionados apresentavam seqüelas de queimaduras com contra-turas cicatriciais secundárias a queimaduras de 2º ou 3º grau classificadas com contagem na escala de Vancouver maior que 6.

Os pacientes foram randomicamente separados em dois grupos. Metade da amostra recebeu o substituto dérmico de camada única, Matriderm®, Medskin solutions^{19,20}. A outra metade da amostra recebeu o substituto de duas camadas (com lâmina de silicone), Integra®, LifeScience^{21,22}. Após a integração da derme, foi realizado enxerto de pele parcial fino de 0,01 polegada.

A análise histológica avaliou a presença da matriz e a organização de fibras de colágeno. Para tal análise, foram estudadas lâminas de biópsias realizadas com *punch* de 4 mm de controle (de pele normal e cicatricial realizadas com *punch* descartáveis de 4 mm durante o primeiro procedimento de colocação da matriz) e da área tratada (de pele enxertada), com 19, 30, 60 e 180 dias após a colocação da matriz.

Após a coleta das biópsias, foram fixadas em paraformaldeído 4% em tampão fosfato (0,2M e pH 7,2) por 24 horas, à temperatura ambiente. Em seguida, foram desidratados em concentração crescente de etanol, diafanizados em xilol, embebidos e incluídos em blocos de parafina, a 65º C. Foram obtidos cortes de 5 micrômetros de espessura em um micrótomo, coletados em lâminas histológicas e corados pelos seguintes métodos, picrossírius-hematoxilina (PSH), sirius red e Resorcina-fucsina de Weigert com prévia oxidação pela oxona. Com estas colorações pudemos identificar o colágeno que adquire uma intensa coloração vermelha quando analisado sob luz convencional, e o sistema elástico²³⁻²⁶.

A análise clínica foi feita no intraoperatório da colocação da matriz, no intraoperatório da colocação do autoenxerto de pele, no primeiro, terceiro e sexto mês de pós-operatório. Foi avaliada a retração da área tratada com as medidas do maior e do menor eixo e avaliação da área tratada a partir da escala de Vancouver (Tabela 1)²⁷.

O tratamento cirúrgico foi realizado em dois tempos. O primeiro consistia na liberação da contra-tura seguida da colocação da matriz de regeneração dérmica e colocação do curativo de pressão negativa. O segundo, realizado 19 dias após o primeiro, consistia na realização de autoenxerto de pele na espessura de 0,01 polegadas (retirado com dermatômetro elétrico). Neste intervalo, foram realizadas quatro trocas do curativo de pressão negativa.

RESULTADOS

A análise histológica mostrou o crescimento de tecido conjuntivo bem vascularizado sobre o leito cirúrgico destituído do tecido cicatricial original com o uso de ambos os substitutos dérmicos, com arquiteturas similares quanto à organização do tecido conjuntivo e que se assemelha a uma cicatriz. Nos casos tratados com o substituto de duas camadas, a matriz se manteve conservada no tecido até os 6 meses estudados. O substituto de camada única não pôde ser visto nos cortes histológicos a partir dos 12 dias pós-enxerto e apresentou maiores taxas de retração e irregularidade superficial na pele após 6 meses de evolução, apesar de mostrar maior taxa de integração tecidual.

A evolução dos resultados quanto à avaliação segundo a escala de Vancouver pode ser observada na Tabela 2.

As medidas realizadas estão apresentadas nas Tabelas 3 e 4 e representadas nos Gráficos 1 e 2. A retração média entre as medidas do intraoperatório da colocação da matriz e 6 meses, no maior eixo, foi de 18% na matriz de duas camadas e de 29% na matriz de uma camada e, no menor eixo, de 12% da matriz de duas camadas e de 39% na matriz de uma camada.

DISCUSSÃO

A Escala de Vancouver (Tabela 1) avalia a elasticidade, a vascularização, a espessura e a pigmentação tecidual por meio da pontuação desses parâmetros, tendo a pele normal soma zero.

TABELA 1
Fatores significativos associados ao desfecho

Elasticidade	Vascularização	Espessura	Pigmentação
0 = normal	0 = normal	0 = normal	0 = normal
1 = flexível	1 = rosa	1 = <2 mm	1 = hipopigmentada
2 = complacente	2 = vermelha	2 = 2-5 mm	2 = mista
3 = firme	3 = roxa	3 = >5 mm	3 = hiperpigmentada
4 = aderido			
5 = contratura			

TABELA 2
Fatores significativos associados ao desfecho

Pacientes	Substituto Dérmico	Escala de Vancouver			
		Pré-operatório	1 mês	3 meses	6 meses
1	Matriz 2 camadas	8	13	9	6
2		8	7	8	5
3		10	8	6	4
4		10	8	6	4
5		10	8	6	7
6	Matriz 1 camada	9	12	11	7
7		13	6	11	11
8		8	6	6	3
9		7	6	8	7
10		13	7	7	7

TABELA 3
Medidas dos maiores eixos (IO: como Intraoperatório).

Caso	Tipo matriz	Colocação da matriz IO	Colocação do enxerto IO	1 mês	3 meses	6 meses
1	Matriz 2 camadas	10	9.7	9	9	10.5
2	Matriz 2 camadas	21	19	16	16	16.5
3	Matriz 2 camadas	16.6	16	13	12	12
4	Matriz 2 camadas	17	17	15.5	16	13.5
5	Matriz 2 camadas	19	18	17	17	16
6	Matriz 1 camada	17.5	13	13	11.8	12
7	Matriz 1 camada	13	12	9.7	8.5	8.2
8	Matriz 1 camada	14	12	10	9.5	10.5
9	Matriz 1 camada	14	13	10	12.5	12.6
10	Matriz 1 camada	15	15	9	9.2	9.4

TABELA 4
Medidas dos menores eixos (IO: como Intraoperatório).

Caso	Tipo matriz	Colocação da matriz IO	Colocação do enxerto IO	1 mês	3 meses	6 meses
1	Matriz 2 camadas	5	4.5	3.1	2.8	3.7
2	Matriz 2 camadas	5	4	2.8	4.7	5
3	Matriz 2 camadas	7.6	6	8	8	7.8
4	Matriz 2 camadas	6.5	6	5	5	5.5
5	Matriz 2 camadas	7.5	6.5	4.8	6.3	6
6	Matriz 1 camada	7.5	3	4	3.8	4
7	Matriz 1 camada	10	9.5	7	5	5.7
8	Matriz 1 camada	10.5	10	10	6	6
9	Matriz 1 camada	6	5.5	3.7	2.2	2.5
10	Matriz 1 camada	7	7	6	7	7

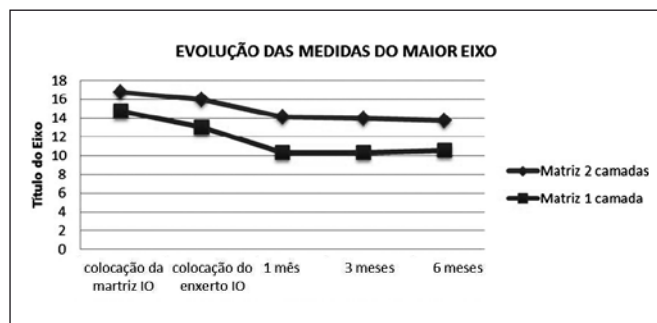


Gráfico 1 - Evolução das médias das medidas dos maiores eixos da área tratada entre pacientes que usaram matriz de regeneração dérmica de uma ou duas camadas (IO: como Intraoperatório).

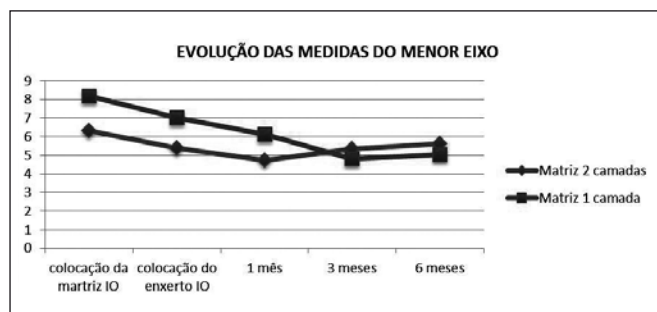


Gráfico 2 - Evolução das médias das medidas dos menores eixos da área tratada entre pacientes que usaram matriz de regeneração dérmica de uma ou duas camadas (IO: como Intraoperatório).

A avaliação clínica se esbarra sempre na dificuldade de se obter informações confiáveis para se avaliar o sucesso ou não de um procedimento. A escala de Vancouver é tida como padrão para se avaliar uma cicatriz; no entanto, qualquer um que já tenha utilizado a escala é capaz de relatar as dificuldades e a subjetividade da mesma. Como medir uma espessura de 2 ou 5 milímetros na pele apenas a pegando ou olhando? No entanto, é ela que usamos para esta avaliação. Dependemos de avaliadores experientes e do menor número possível de pessoas a fazendo. Neste caso, todas as avaliações foram realizadas pelo mesmo observador. Certamente, não elimina as limitações, mas as diminui.

Os resultados observados tenderam a mostrar uma piora transitória dos valores seguida de uma recuperação e melhora em relação ao valor inicial, em ambas as matrizes utilizadas. É de se esperar que, ao longo do tempo, haja melhora ainda maior dos resultados, uma vez que 6 meses ainda é uma medida precoce.

A partir dos dados da Tabela 2, que mostra a evolução da pontuação obtida na Escala de Vancouver pelos pacientes submetidos à cirurgia de reconstrução dérmica, observa-se uma tendência inicial de piora dos valores seguida da diminuição desse score, interpretado como melhora importante da estética da pele. É de se esperar que, ao longo do tempo, haja melhora ainda maior dos resultados, uma vez que 6 meses ainda é uma medida precoce.

Além disso, como apresentado nos Gráficos 1 e 2 e nas porcentagens de retração observados, o substituto de duas camadas mostrou aparente menores taxas de retração tecidual nos pacientes estudados.

Outro resultado foi que o substituto de uma camada não pôde ser observado nos cortes histológicos a partir de 12 dias pós-enxerto. Assim, parece haver uma metabolização precoce dessa matriz. Estaria a taxa de retração relacionada a este fato? Não é possível responder; no entanto, podemos especular que sim. A precoce absorção nos parece a principal diferença entre as duas matrizes. Uma vez que não foi observada nenhuma diferença na organização do tecido conjuntivo, que se mostrou similar a uma cicatriz. Isso nos faz questionar o conceito frequentemente associado a este tipo de produto, de que há a formação de uma neoderme.

Apesar dos dados relevantes, são insuficientes para maiores conclusões e um estudo mais completo é necessário. O mesmo está em andamento, com avaliações quantitativas e estatísticas completas e um número maior de casos e um tempo de seguimento maior.

CONCLUSÕES

Com os resultados preliminares deste estudo, o substituto dérmico de duas camadas (com lâmina de silicone) mostrou-se do ponto de vista clínico com menor retração ao longo de 6 meses assim como com menor contagem de Vancouver. Do ponto de vista histológico, as diferenças foram apenas quanto a presença de matriz, a de camada única desapareceu aos 12 dias pós-enxerto de pele e a matriz de duas camadas permaneceu até os 6 meses. A arquitetura do tecido conjuntivo se mostrou similar nas duas matrizes.

REFERÊNCIAS

- Herndon DN. Total burn care. 3rd ed. Philadelphia: Saunders/Elsevier; 2007.
- Burke JF, Quinby WC Jr, Bondoc CC. Primary excision and prompt grafting as routine therapy for the treatment of thermal burns in children. *Surg Clin North Am.* 1976;56(2):477-94.
- Sheridan RL. Comprehensive treatment of burns. *Curr Probl Surg.* 2001;38(9):657-756.
- Schwartz SI, Shires GT, Spencer FC, eds. Principles of surgery and companion handbook. 6th ed. New York: McGraw-Hill; 1994.
- Johnson TM, Ratner D, Nelson BR. Soft tissue reconstruction with skin grafting. *J Am Acad Dermatol.* 1992;27(2 Pt 1):151-65.
- Jones I, Currie L, Martin R. A guide to biological skin substitutes. *Br J Plast Surg.* 2002;55(3):185-93.
- DeSanti L. Pathophysiology and current management of burn injury. *Adv Skin Wound Care.* 2005;18(6):323-32.
- Pruitt BA Jr, Levine NS. Characteristics and uses of biologic dressings and skin substitutes. *Arch Surg.* 1984;119(3):312-22.
- Converse JM, Smahel J, Ballantyne DL Jr, Harper AD. Inoculation of vessels of skin graft and host bed: a fortuitous encounter. *Br J Plast Surg.* 1975;28(4):274-82.
- Yannas IV, Burke JF. Design of an artificial skin. I. Basic design principles. *J Biomed Mater Res.* 1980;14(1):65-81.
- Balasubramani M, Kumar TR, Babu M. Skin substitutes: a review. *Burns.* 2001;27(5):534-44.
- Schneider J, Biedermann T, Widmer D, Montano I, Meuli M, Reichmann E, et al. Matri-derm versus Integra: a comparative experimental study. *Burns.* 2009;35(1):51-7.
- Banwell PE. Topical negative pressure therapy in wound care. *J Wound Care.* 1999;8(2):79-84.

- 14 Birke-Sorensen H, Malmso M, Rome P, Hudson D, Krug E, Berg L, et al.; International Expert Panel on Negative Pressure Wound Therapy [NPWT-EP]. Evidence-based recommendations for negative pressure wound therapy: treatment variables (pressure levels, wound filler and contact layer)--steps towards an international consensus. *J Plast Reconstr Aesthet Surg*. 2011;64 Suppl:S1-16.
- 15 Vig S, Dowsett C, Berg L, Caravaggi C, Rome P, Birke-Sorensen H, et al.; International Expert Panel on Negative Pressure Wound Therapy [NPWT-EP]. Evidence-based recommendations for the use of negative pressure wound therapy in chronic wounds: steps towards an international consensus. *J Tissue Viability*. 2011;20 Suppl 1:S1-18.
- 16 Krug E, Berg L, Lee C, Hudson D, Birke-Sorensen H, Depoorter M, et al.; International Expert Panel on Negative Pressure Wound Therapy [NPWT-EP]. Evidence-based recommendations for the use of Negative Pressure Wound Therapy in traumatic wounds and reconstructive surgery: steps towards an international consensus. *Injury*. 2011;42 Suppl 1:S1-12.
- 17 Stiefel D, Schiestl C, Meuli M. Integra Artificial Skin for burn scar revision in adolescents and children. *Burns*. 2010;36(1):14-20.
- 18 Böttcher-Haberzeth S, Biedermann T, Schiestl C, Hartmann-Fritsch F, Schneider J, Reichmann E, et al. Matriderm® 1 mm versus Integra® Single Layer 1.3 mm for one-step closure of full thickness skin defects: a comparative experimental study in rats. *Pediatr Surg Int*. 2012;28(2):171-7.
- 19 MedSkin Solutions Dr. Suwelack AG. Billerbeck, Germain [Acesso 18 Fev 2015]. Disponível em: <http://www.medskin-suwelack.com/en/>
- 20 Haslik W, Kamolz LP, Nathschläger G, Andel H, Meissl G, Frey M. First experiences with the collagen-elastin matrix Matriderm as a dermal substitute in severe burn injuries of the hand. *Burns*. 2007;33(3):364-8.
- 21 Integra LifeSciences Corporation. Plainsboro, New Jersey, USA [Acesso 18 Fev 2015]. Disponível em: <http://www.integralife.com/>
- 22 Manual de utilização do Integra. Integra LifeSciences Corporation [Acesso 18 Fev 2015]. Disponível em: http://www.integralife.com/products%2Fpdfs%2F0273701-1-en_idrt_and_mdr_treatment_booklet.pdf
- 23 Junqueira LC, Bignolas G, Brentani RR. Picrosirius staining plus polarization microscopy, a specific method for collagen detection in tissue sections. *Histochem J*. 1979;11(4):447-55.
- 24 Junqueira LC, Cossermelli W, Brentani R. Differential staining of collagens type I, II and III by Sirius Red and polarization microscopy. *Arch Histol Jpn*. 1978;41(3):267-74.
- 25 Mizuhira V, Futaesaku Y. New fixation method for biological membranes using tannic acids. *Acta Histochem Cytochem*. 1972;5:233-6.
- 26 Montes GS. Structural biology of the fibres of the collagenous and elastic systems. *Cell Biol Int*. 1996;20(1):15-27.
- 27 Baryza MJ, Baryza GA. The Vancouver Scar Scale: an administration tool and its interrater reliability. *J Burn Care Rehabil*. 1995;16(5):535-8.

Trabalho realizado na Faculdade de Medicina da Universidade de São Paulo, São Paulo, SP, Brasil.